以腹部超音波檢查評估腹內脂肪(Intraabdominal fat)之臨床應用

洪建源醫師、陳銘仁醫師 /台北馬偕紀念醫院 胃腸肝膽內科

肥胖容易引發疾病，尤其若同時有高血脂、糖尿病或高血壓等疾病時。在 1988 年時 Reaven 將這些代謝危險因子群(高血糖、低高密度膽固醇、高三酸甘油酯、高血壓和肥胖)整合提出"Syndrome X"的觀念[1]，即是現今常聽到的代謝症候群(metabolic syndrome)，研究也顯示有代謝症候群的患者也有較高風險得到心血管疾病[2]。

一般臨床上是以量腰臀圍的方式來評估患者是否有代謝症候群。在 Ronald P Stolk 等人研究發現用超音波評估腹內脂肪比較測量腰臀圍方式來評估患者是否有代謝症候群更為可靠和可信賴，且比較用電腦斷層或核磁共振方法更加容易和便宜。於 1956 年 Vague 提出男士型脂肪分佈(腹部肥胖或蘋果型體型)和心血管疾病風險增加有相關[3]。也有研究顯示腹內脂肪(intraabdominal fat)的增加相較於單純體重過重對於心血管疾病風險增加有更重要的角色存在[4,5]。Hamagawa 等研究也發現使用腹部超音波測量腹內脂肪厚度應用在臨床來預測患者出現冠狀動脈疾病的風險，較之用傳統的危險因子來預測的方法，使用腹部超音波測量腹內脂肪厚度可以提供更多訊息。

對於腹內脂肪的測量方法，目前是以使用電腦斷層檢查或核磁共振檢查方法為標準，但這樣檢查方式受限於醫療院所設置的設備、檢查費用較為昂貴和可能有放射線曝露等風險，無法廣泛應用於臨床患者。因此在 1990 年時 Armellini 等人提出用腹部超音波來測量腹內脂肪的假說併設計實驗，當時提出方法是在第四腰椎處測量腹部肌肉和主動脈間距離作為腹內脂肪並和電腦斷層相比較，發現腹部超音波可以作為有效使用於評估腹內脂肪的方法[6]。使用腹部超音波來評估腹內脂肪可以成為一種非侵襲性、較為安全、簡單可信賴的測量方法。

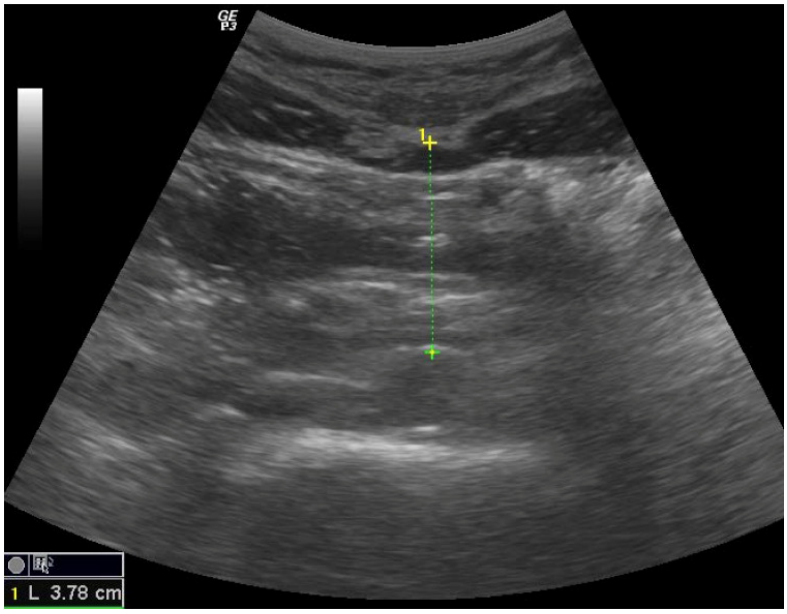

圖一、腹內脂肪厚度測量（腹直肌至主動脈前壁）

而使用腹部超音波來測量腹內脂肪要在何處測量，便成為大家討論的另一議題了，Armellini 等人是測量第四腰椎處腹部肌肉和主動脈間距離定義為腹內脂肪，但也有人提出在肚臍上方 1 公分或 5 公分腹部中線處做測量，測量的距離有人提出以腹直肌至主動脈的前壁或主動脈的後壁距離來代表腹內脂肪(圖一)，也有人提出測量腹膜至腰椎間的距離來代表，但目前並無統一測量的位置和定義。因為患者的體型是否也會影響評估方法是否容易再現，Kawasaki 等人便提出是否可能用測量腎臟旁和腎臟邊緣脂

肪厚度來代替評估腹內脂肪，發現當腎臟旁和腎臟邊緣脂肪厚度超過 10 毫米時會增加腹內脂肪的沈積[7](圖二)。但如何應用腹部超音波來評估或測量腹內脂肪可能需要更多討論和研究來下定論。

隨著飲食西化等的影響，有代謝症候群的患者比例逐漸增加，如何在臨床上篩檢出有這樣風險的患者來進一步檢查或治療，在未來是一重要的課題。而以腹部超音波檢查來測量或評估腹內脂肪的方法，不僅費用上較不昂貴，且是非侵襲性又安全的檢查，或許是未來臨床應用的一大利器。

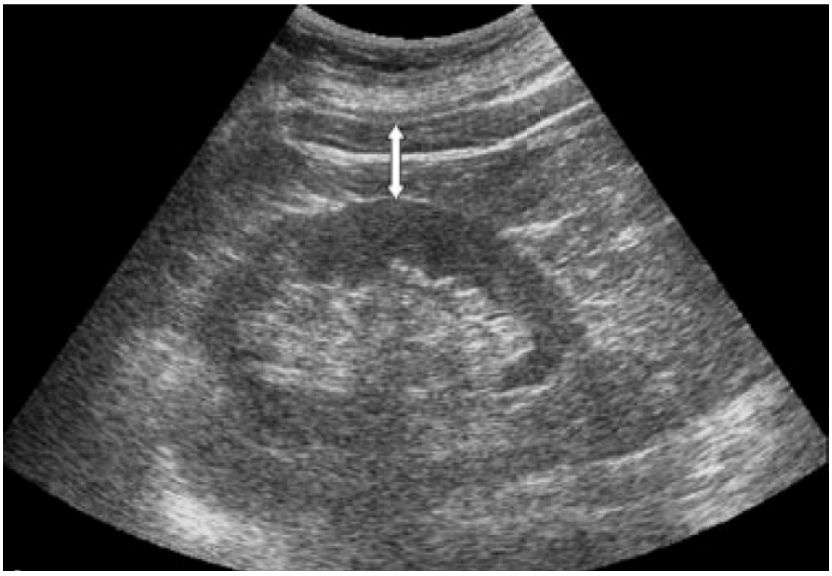

圖二、腎臟旁和腎臟邊緣厚度測量

Reference

1. Reaven GM. Banting lecture 1988. Role of insulin resistance inhuman disease. Diabetes 1988;37:1595–607.
2. Després JP. Abdominal obesity as important component of insulinresistancesyndrome. Nutrition 1993;9:452–9.
3. Vague J. The degree of masculine differentiation of obesities: a factordetermining predisposition to diabetes, atherosclerosis, gout anduric calculous disease. Am J ClinNutr 1956;4:20–34.
4. Rimm EB, Stampfer MJ, Giovannucci E, et al. Body size and fat distributionas predictors of coronary heart disease among middle-agedand older US men. Am J Epidemiol 1995;141:1117–27.
5. Montague CT, O'Rahilly S. The perils of portliness: causes and consequences of visceral adiposity. Diabetes 2000;49:883–8.
6.Armellini F, Zamboni M, Rigo L, Todesco T, Bergamo-Andreis IA, Procacci C, et al. Thecontribution of sonography to the measurement of intra- abdominal fat. J Clin Ultrasound 1990;18(7):563-7.
7. Kawasaki S, Aoki K, Hasegawa O, Numara K, Tanaka K, et al. Sonographic evaluation of visceral fat by measuring para- and perirenal Fat. J. Clin Ultrasound. 2008; 36(3): 129-33.